Évaluation de la colonne cervicale

Infirmières leaders en trauma.

Par Catherine Roberge, M. Sc.,infirmière clinicienne en traumatologie
Révisée par Dre Marianne Beaudin, chirurgienne pédiatrique
et chef du service de la traumatologie
Août 2015

Jeu d’associations

Rachis	Nombre de vertèbres
Rachis cervical	12
Rachis thoracique	4
Rachis lombaire	5
Sacrum	5
Coccyx	7

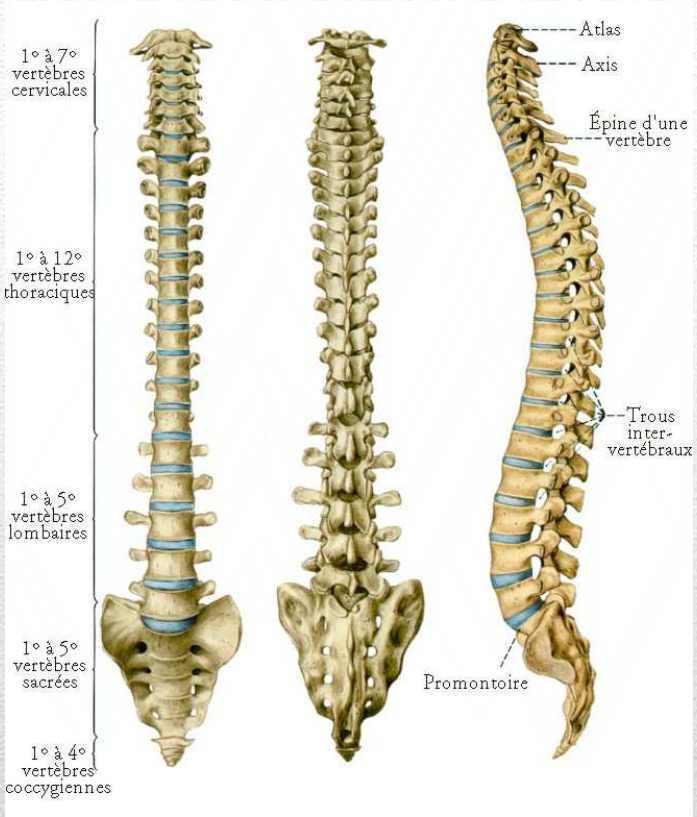

Colonne vertébrale

Parties de la vertèbre type

- Processus épineux
- Facette articulaire supérieure
- Facettes articulaires costales
- Corps vertébral
- Foramen vertébral
- Lame vertébrale
- Pédicule vertébrale
- Processus transverse

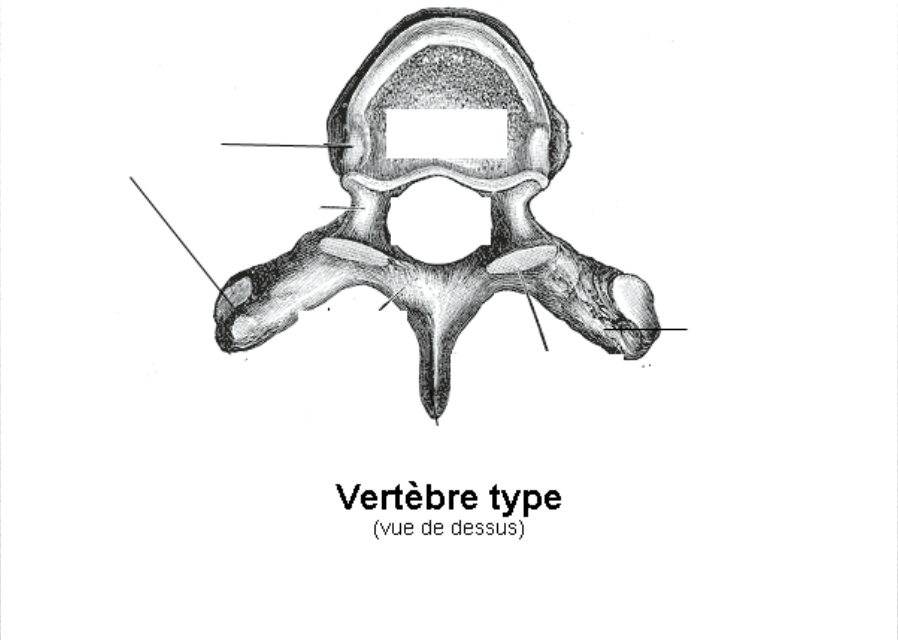

Parties manquantes

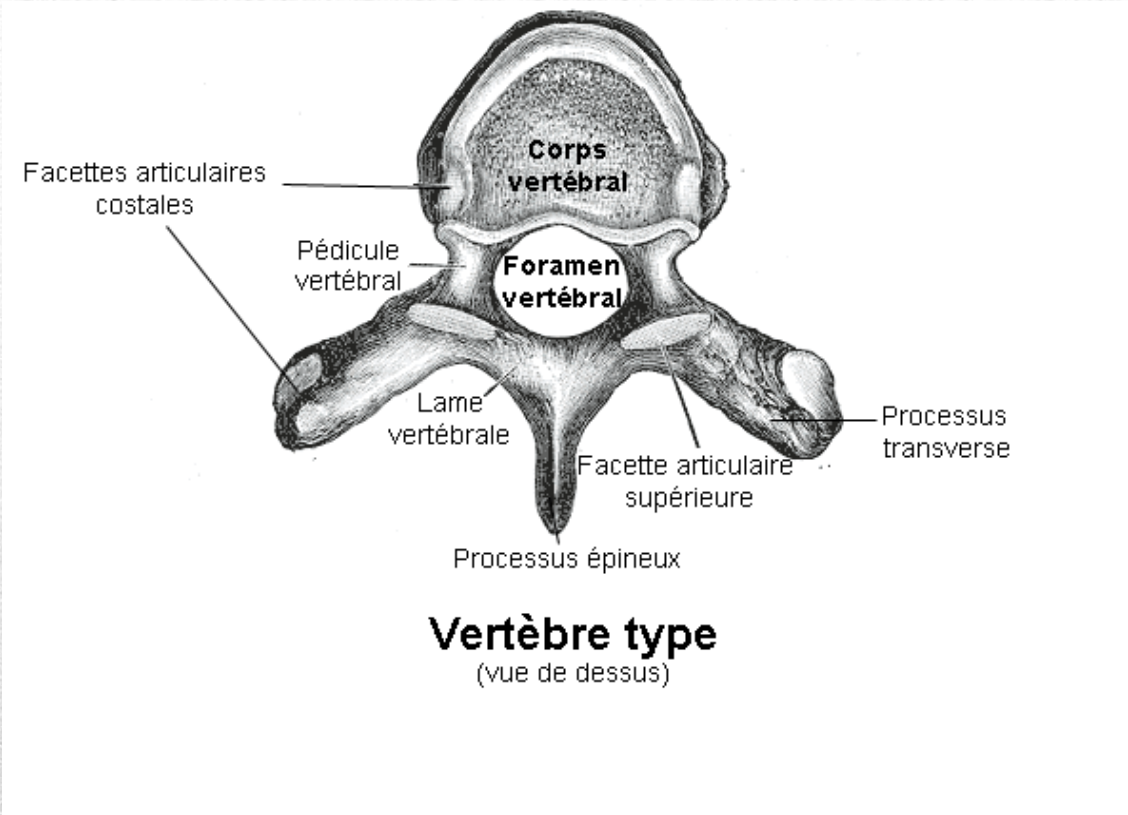

Parties d'une vertèbre type

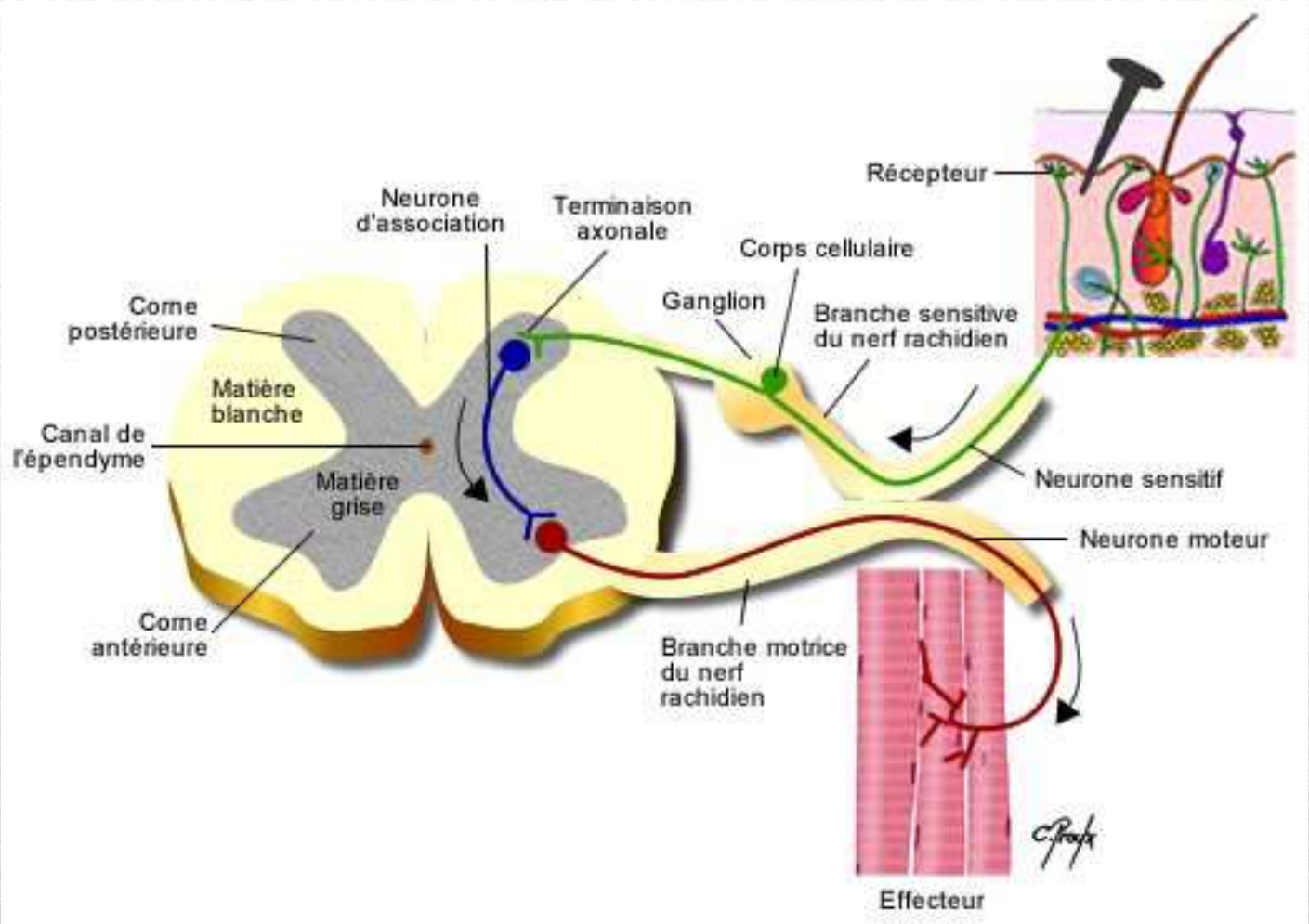

Quiz: Fonctions de la moelle épinière

Fonctions de la moelle épinière

- Transporter l'information sensorielle spécifique vers le système nerveux central (SNC):
  - Informations sensorielles: douleur, température, toucher, vibration, proprioception;
  - Récepteurs situés: peau, muscles, articulations, viscères, et vaisseaux sanguins.
- Acheminer les impulsions responsables des mouvements musculaires;
- Coordonner certains réflexes.

STANDARD NEUROLOGICAL CLASSIFICATION OF SPINAL CORD INJURY

MOTOR

KEY MUSCLES

	R	L	
C2			
C3			
C4			
C5			Elbow flexors
C6			Wrist extensors
C7			Elbow extensors
C8			Finger flexors (distal phalanx of middle finger)
T1			Finger abductors (little finger)
T2			
T3			
T4			
T5			
T6			
T7			
T8			
T9			
T10			
T11			
T12			
L1			
L2			Hip flexors
L3			Knee extensors
L4			Ankle dorsiflexors
L5			Long toe extensors
S1			Ankle plantar flexors
S2			
S3			
S4-5			Voluntary anal contraction (Yes/No)
TOTALS	+	=	MOTOR SCORE
(MAXIMUM)	(50)	(50)	(100)

0 = total paralysis
1 = palpable or visible contraction
2 = active movement, gravity eliminated
3 = active movement, against gravity
4 = active movement, against some resistance
5 = active movement, against full resistance
NT = not testable

SENSORY

KEY SENSORY POINTS

	LIGHT TOUCH R	LIGHT TOUCH L	PIN PRICK R	PIN PRICK L	
C2					
C3					
C4					
C5					
C6					
C7					
C8					
T1					
T2					
T3					
T4					
T5					
T6					
T7					
T8					
T9					
T10					
T11					
T12					
L1					
L2					
L3					
L4					
L5					
S1					
S2					
S3					
S4-5					Any anal sensation (Yes/No)
TOTALS	+		+	=	PIN PRICK SCORE (max: 112)
	+			=	LIGHT TOUCH SCORE (max: 112)
(MAXIMUM)	(56)	(56)	(56)	(56)	

0 = absent
1 = impaired
2 = normal
NT = not testable

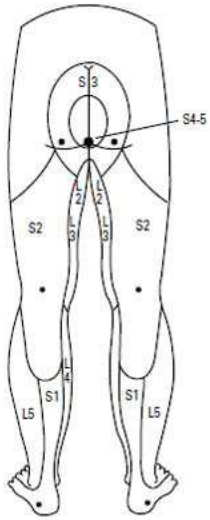

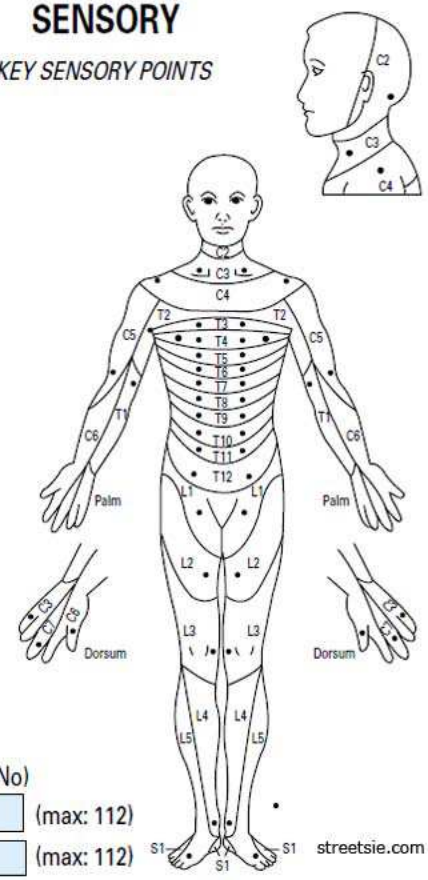

NEUROLOGICAL LEVEL	R	L
The most caudal segment with normal function		
SENSORY		
MOTOR		

COMPLETE OR INCOMPLETE? ☐

Incomplete = Any sensory or motor function in S4-S5

ASIA IMPAIRMENT SCALE ☐

ZONE OF PARTIAL PRESERVATION	R	L
Caudal extent of partially innervated segments		
SENSORY		
MOTOR		

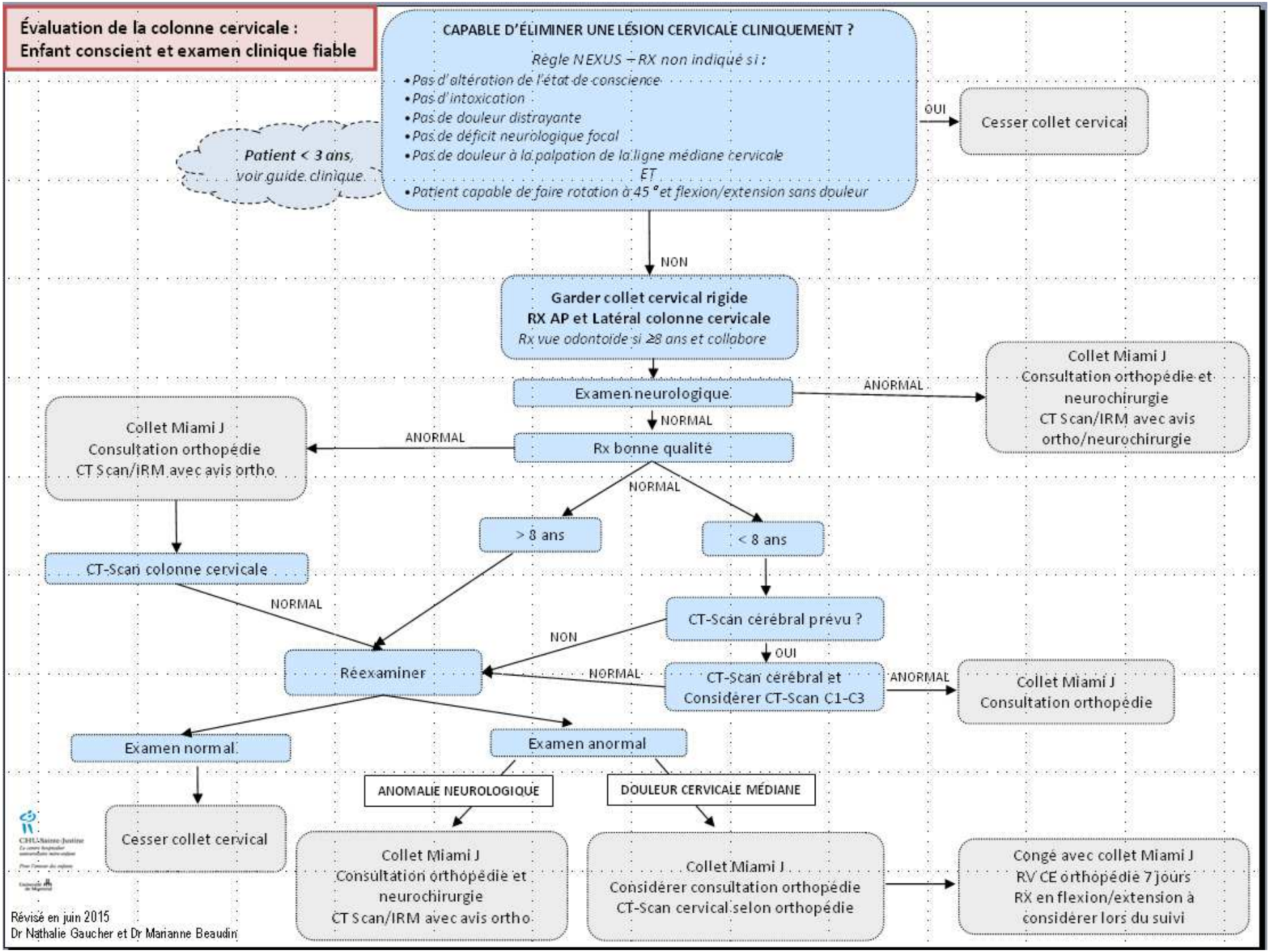
Évaluation de la colonne cervicale :
Enfant conscient et examen clinique fiable
CAPABLE D'ÉLIMINER UNE LÉSION CERVICALE CLINIQUEMENT ?
Règle NEXUS – RX non indiqué si :
• Pas d'altération de l'état de conscience
• Pas d'intoxication
• Pas de douleur distrayante
• Pas de déficit neurologique focal
• Pas de douleur à la palpation de la ligne médiane cervicale
ET
• Patient capable de faire rotation à 45 ° et flexion/extension sans douleur
Patient < 3 ans, voir guide clinique
OUI
Cesser collet cervical
NON
Garder collet cervical rigide
RX AP et Latéral colonne cervicale
Rx vue odontoïde si ≥8 ans et collabore
Examen neurologique
ANORMAL
Collet Miami J
Consultation orthopédie et neurochirurgie
CT Scan/IRM avec avis ortho/neurochirurgie
NORMAL
Rx bonne qualité
ANORMAL
Collet Miami J
Consultation orthopédie
CT Scan/IRM avec avis ortho
NORMAL
> 8 ans
< 8 ans
CT-Scan colonne cervicale
NORMAL
CT-Scan cérébral prévu ?
NON
OUI
Réexaminer
NORMAL
CT-Scan cérébral et
Considérer CT-Scan C1-C3
ANORMAL
Collet Miami J
Consultation orthopédie
Examen normal
Examen anormal
ANOMALIE NEUROLOGIQUE
DOULEUR CERVICALE MÉDIANE
Cesser collet cervical
Collet Miami J
Consultation orthopédie et neurochirurgie
CT Scan/IRM avec avis ortho
Collet Miami J
Considérer consultation orthopédie
CT-Scan cervical selon orthopédie
Congé avec collet Miami J
RV CE orthopédie 7 jours
RX en flexion/extension à considérer lors du suivi
Révisé en juin 2015
Dr Nathalie Gaucher et Dr Marianne Beaudin

Évaluation de la colonne cervicale:
Enfant avec GCS < 15

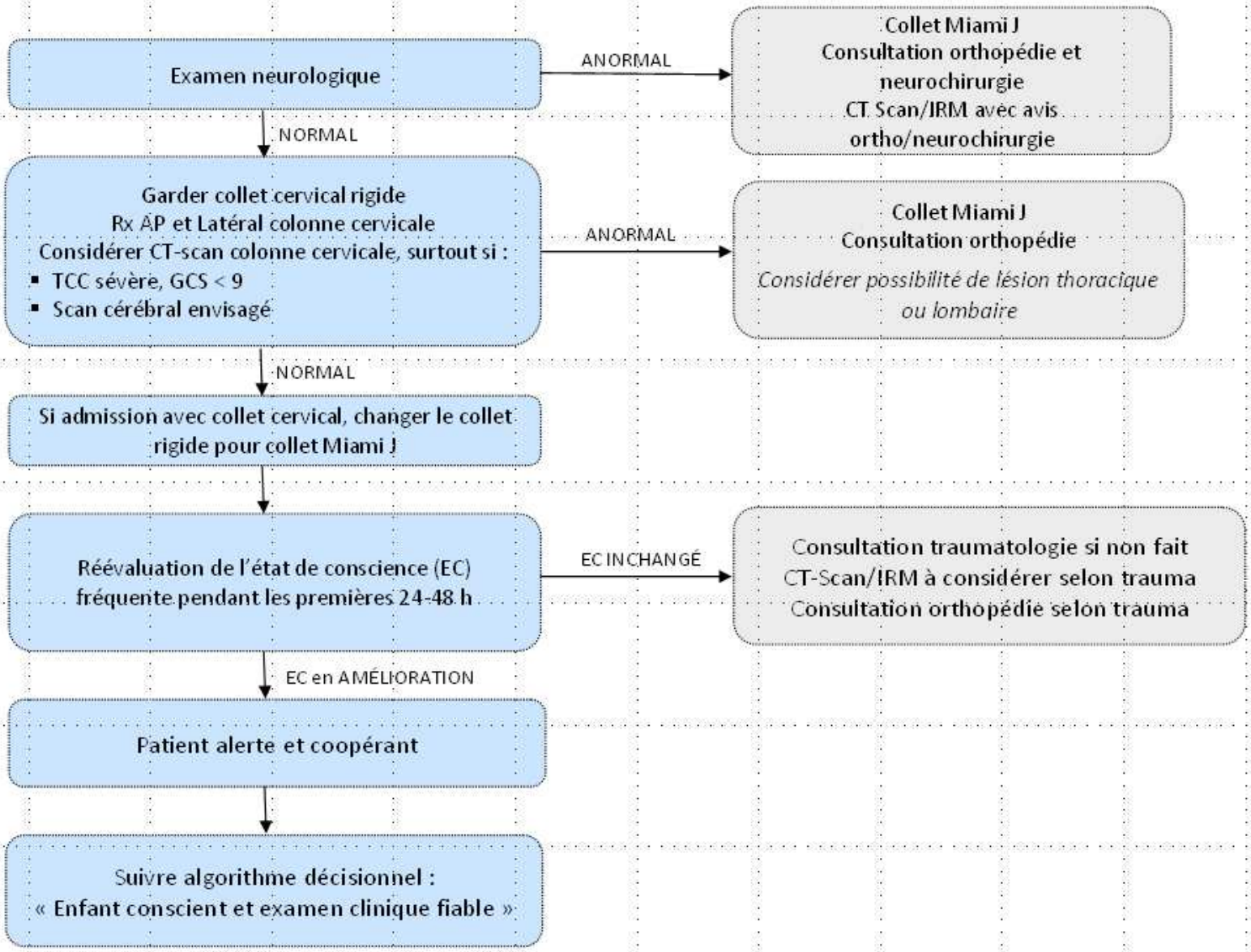

Révisé en juin 2015
Dr Nathalie Gaucher et Dr Marianne Beaudin

- Gabriel, 10 ans, amené en ambulance
- HMA: accident auto-décor, 140km/hre, passager arrière côté passager, ceinture +, plusieurs tonneaux suite à une perte de contrôle, « front flip », désincarcération ≈ 30min
- Examen: PdC ?, amnésie +, GCS fluctuants 13-14-15, pupilles lentes, mais rondes et symétriques, « seat belt sign » +, lacérations oreille G et cuir chevelu
- Ø d'ATCD
- A : voies respiratoires ok

Immobilisation de la colonne?

Gabriel a eu un accident de voiture

- Acc. auto-piéton/cycliste
- Acc. de la route
- Chute > 4 pieds
- Perte de conscience
- Cervicalgie, mvts limités
- Examen neuro anormal (engourdissement, picotement, faiblesse)
- Trauma facial/crânien

Facteurs de risque de traumatisme à la colonne vertébrale

Bilan lésionnel:

- TCC léger
- Fx Chance L2 avec atteinte ligamentaire
- Fx radius distal D
- Hématome mésentère + sérotomie colon D
- Pneumothorax D
- Fx massif facial
- Fx plancher orbite G
- Fx sinus frontal D
- Hémorragie sous-conjonctivale D

Finalement… pour Gabriel

- Annabelle, 4 ans, amenée par ses parents
- HMA: a grimpé sur une étagère, l'étagère a tombé sur elle avec la télévision
- Examen: PdC -, amnésie -, GCS=15, PERRLA ok
- ATCD: Maladie métabolique osseuse

Immobilisation de la colonne?

Annabelle, la grimpeuse

Traumatismes de la colonne en pédiatrie

- Trauma de la colonne cervicale dans 60-80% des cas
  - Au-dessus de C3 → Bébé/jeune enfant
  - En dessous de C3 → Enfant ≥ 8-10 ans
- Blessures à la colonne à plusieurs niveaux dans 25% des cas
- SCIWORA
  - Ø visible au Rayon-X et au CT Scan
  - IRM permet le Dx dans 25% des cas
  - Plus fréquent en pédiatrie, 30-40% des cas
  - Cause des paralysies dans 20-30% des cas

Incidence pédiatrique?
1.5% de tous les trauma

Bilan lésionnel:

- Tassement vertébral a/n lombaire

Finalement… pour Annabelle

- Liam, 17 ans, avec des amis à l'urg.
- HMA: chute en *longboard* compétitif, ≈ 70km/hre, équipement de protection +, a frappé un autre compétiteur, impact hanche D puis tonneaux
- Examen: PdC -, Amnésie -, GCS= 15, PERRLA ok, dlr au cou et au dos
- Ø d'ATCD

Immobilisation de la colonne?

La chute en *longboard* de Liam

Physiopathologie

Hyperflexion

Rotation

Hyperextension

Traumatisme à la colonne vertébrale

Trauma, contusion ou transection d'une vertèbre = interruption de l'apport vasculaire (œdème, hypoxie)

Déficit neurologique

Trauma de la moelle épinière causé par:
-Fx simple, par compression, comminutive ou *teardrop*
-Dislocation

Choc spinal neurologique

-Trauma à la région cervicale (C3-C5, Ø diaphragme = Ø Fx respi
-Trauma en C6-T8 (muscles abdo et intercostaux affectés = mécanique de ventilation difficile)

Ventilation inadéquate

Bilan lésionnel:

- SCIWORA a/n cervical
- Fx L5
- Spondylolyse L5
- Contusion crête iliaque

Finalement… pour Liam

Le saut de Tristan

- Tristan, 6 ans, accompagné de ses grand-parents
- HMA: a chuté d'une trampoline tête première sur un meuble de bois
- Examen: PdC -, amnésie -, GCS 15, PERRLA ok, Vx4, dit avoir des fourmis
- Ø d'ATCD

Immobilisation de la colonne?

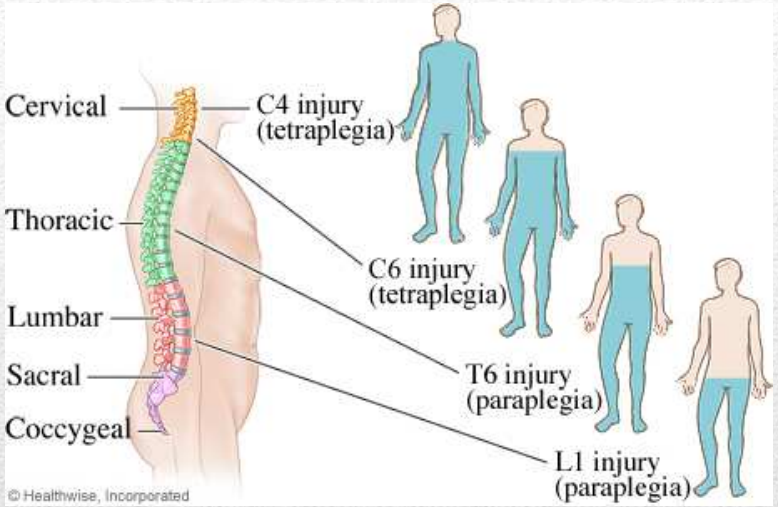

- Absence de fonction motrice et sensorielle en dessous du niveau du traumatisme

Choc spinal neurologique → Sphincter anal Ø fonctionnel + perte de sensation périanale

Lésion médullaire complète

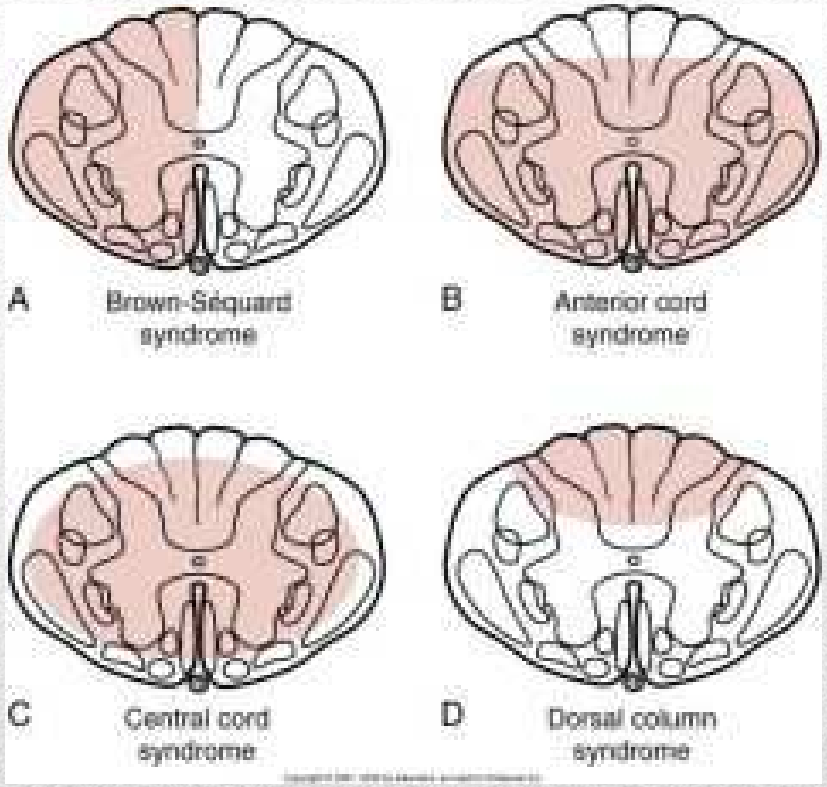

Lésion médullaire incomplète

- Blessure a/n du 2/3 de la partie antérieure de la moelle
- Lésion vasculaire secondaire à la compression ou à la flexion
- Perte complète et immédiate de la fonction motrice
- ↓ sensibilité, ↓ sensibilité à la dlr, et ↓ capacité de ressentir le froid ou le chaud
- Sensibilité tactile + proprioception + vibration + pression profonde intactes
- Mauvais pronostic

Syndrome bulbaire antérieur médian

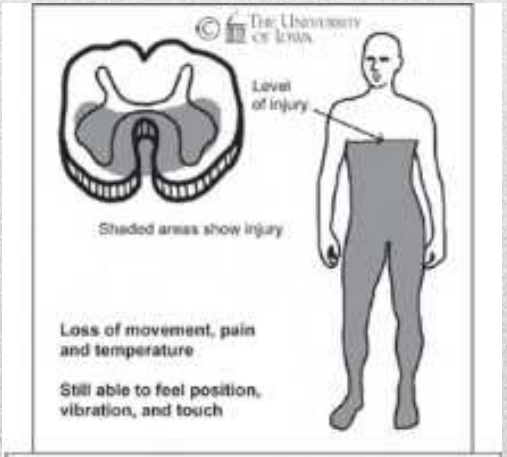

Figure 10. Anterior Cord Syndrome

- Blessure a/n de la portion centrale de la moelle
- Mécanisme d'hyperextension
- Affaiblissement moteur et sensitif MS > que les MI
- Rétablissement possible

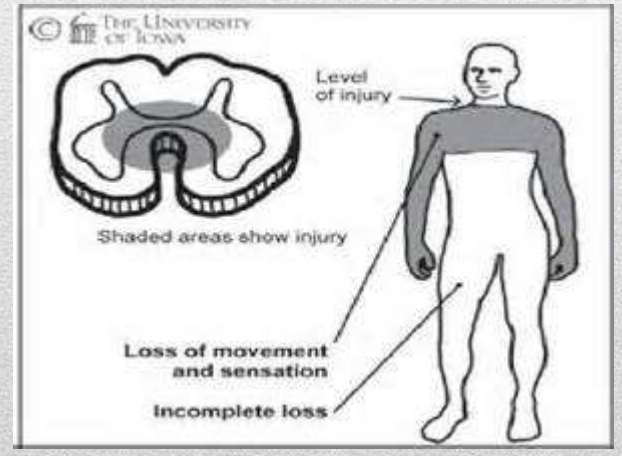

Syndrome centro-médullaire

- Blessure médullaire unilatérale
- Perte de fonction motrice + de proprioception + de sensibilité vibratoire + une paralysie vasomotrice du même côté et en aval de l'hémisection (ipsilatérale)
- Perte de sensibilité à la dlr + de la thermo-esthésie du côté opposé et en aval de l'hémisection (controlatéral)
- Bon pronostic

Syndrome de Brown-Séquard

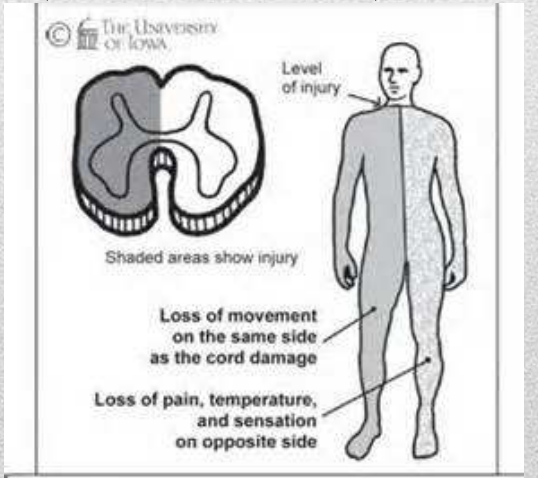

Figure 12. Brown-Séquard Syndrome

Syndrome cordonal postérieur

- Blessure a/n de la portion dorsale
- Rare
- Perte de proprioception
- Sensibilité à la dlr + la thermo-esthésie + la fonction motrice en aval de la lésion intactes

- Localisé a/n de l‘espace intervertébrale T11-L1
- Déficits mixtes de la fonction motrice en aval et en amont de la lésion
- Perte du contrôle de la vessie et des intestins
- Pronostic pauvre

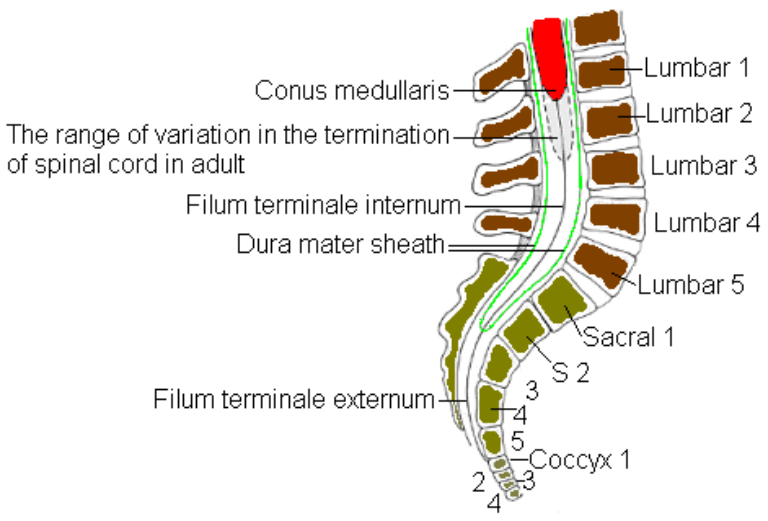

Syndrome du cône terminal (conus médullaris)

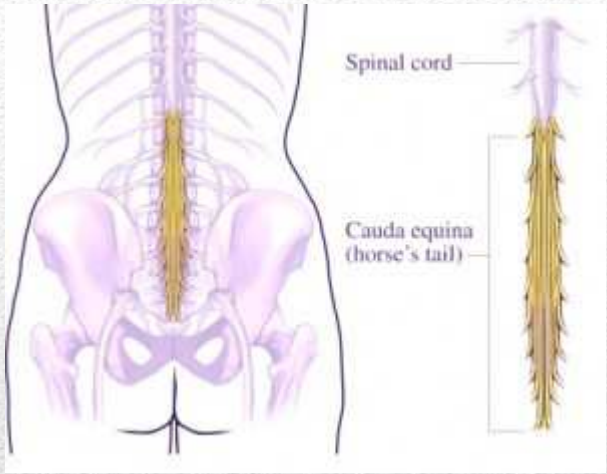

- Lésion a/n des dernières racines rachidiennes L1-L5 + racines sacrées
- Fonction motrice touchée en amont de la lésion
- Perte du contrôle de la vessie et des intestins
- Bon pronostic

Syndrome de la queue de cheval

Bilan lésionnel:

- Fractures dorsales multiples

Finalement… pour Tristan

La chute de Mila

- Mila, 7 ans, accompagnée de ses parents
- HMA: a chuté de 9 marches sur le dos à l'école
- Examen: PdC -, amnésie -, GCS= 15, PERRLA ok, Ø V, dlr au dos, incapable de décrire sa dlr
- ATCD: TDAH

Immobilisation de la colonne?

Évaluation – petit rappel

- Histoire
- Examen physique
- Inspecter:
  - Efficacité et rythme respiratoire
  - Fonctions motrices
  - Déformité de la colonne vertébrale
  - Présence d'érection continue (↑ SNP, Ø SNS)

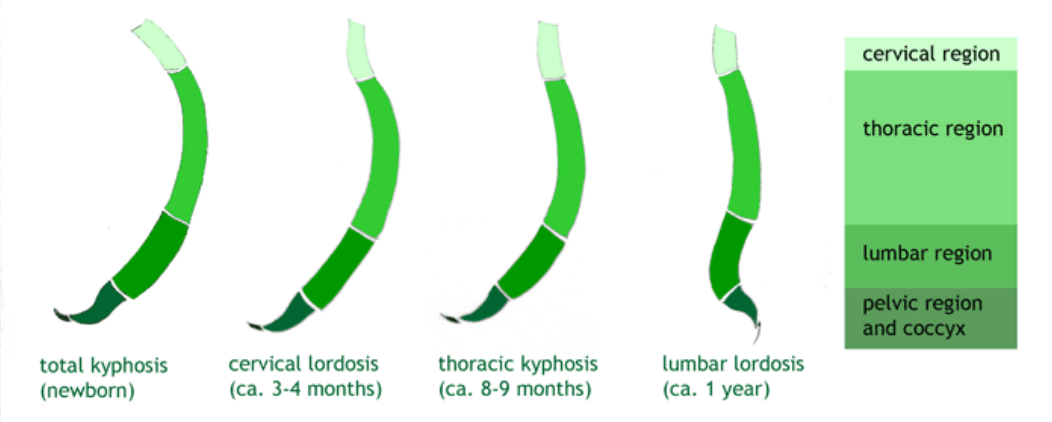

- Palper:
  - Pls – qualité
  - Température de la peau
  - Forces des extrémités
  - Colonne vertébrale
  - Sphincter anal
  - Sensibilité périanale
  - Réflexe Babinski

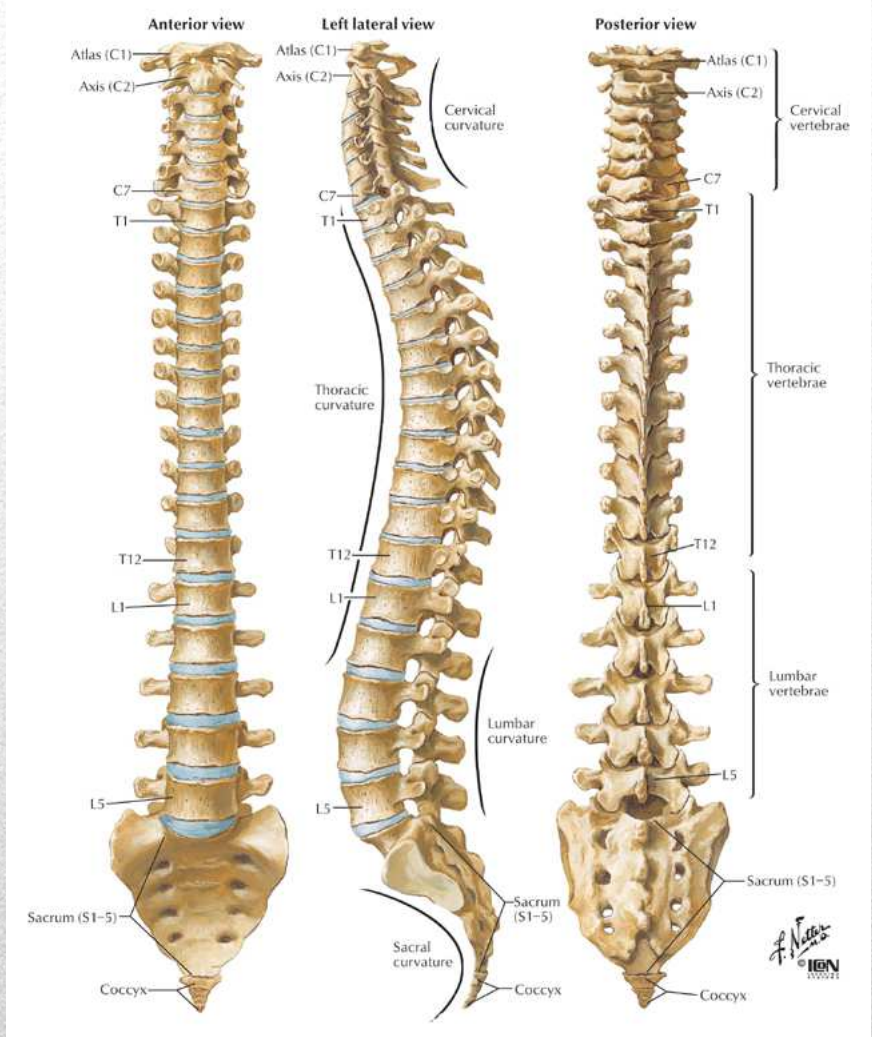

Évaluation – petit rappel

Interventions – petit rappel

- Immobiliser la colonne PRN selon les algorithmes
- Succionner les voies respiratoires
- Administrer les fluides IV judicieusement
- Administrer, si prescrit, vasopresseur et stéroïdes
- Garder le pt au chaud
- Insérer un tube gastrique

- Épreuves diagnostiques: Rayon-X, CT Scan, et IRM

Suivi – petit rappel

- Surveiller l‘efficacité respiratoire
- Surveiller les changements a/n
  - Des fonctions motrices
  - Des fonctions sensitives
  - De la température
- Protéger la colonne

Bilan lésionnel:

- Fractures par tassement de T6-T8



Finalement… pour Mila

Face à face avec un arbre en ski pour Magaly

- Magaly, 13 ans, son père et sa belle-mère sont en route
- HMA: perte de contrôle en ski lors d'une descente abrupte, a percuté un arbre ≈ 30-40km/hre, casque +, mais a fendu
- Examen: PdC ≈ 30 sec, amnésie ?, GCS= 9, PERRLA ok, Ø V
- ATCD: Fracture de la clavicule G x 3 ans

Immobilisation de la colonne?

Aspen pédiatrique

Miami J

Collets cervicaux

Sierra universel

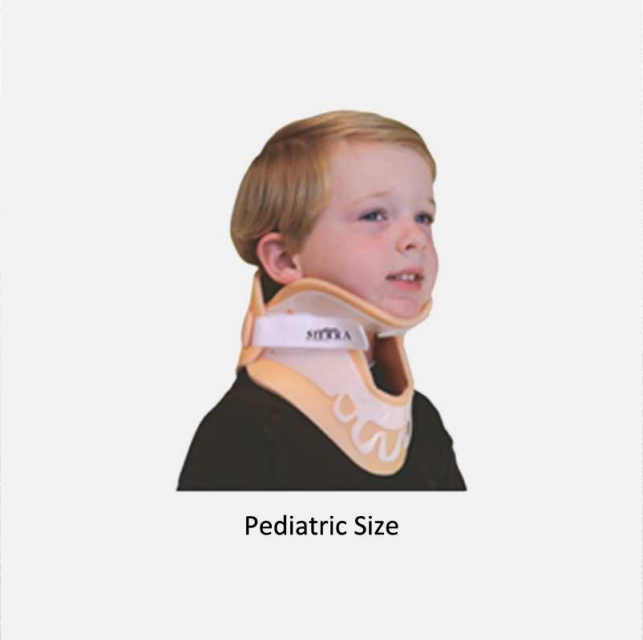

Philadelphia

Collets cervicaux - suite

Collet mou

Collets cervicaux - suite

Bilan lésionnel:

- TCC Modéré
- Fx Burst D6-D7 et wedge D5-D8-D9
- Pneumothorax bilatétaux et hémothorax bilatéraux légers
- Contusions pulmonaires bilatérales G > D
- Fx 2ième et 3ième côtes

Finalement… pour Magaly

L‘accident de scooter de Dafné

- Dafné, 15 ans, accompagnée par son copain
- HMA: collision auto-scooter devant chez la pte, éjectée, retrouvée à 9 pieds de son scooter, auto dans le fossé, casque +
- Examen: convulsions au site de l‘accident, PdC +, Amnésie +, GCS= 14, PERRLA ok, Ø V
- ATCD : Ø

Immobilisation de la colonne?

Bilan lésionnel:

- TCC léger
- Lacération de la rate grade 1
- Subluxation interfacetterie C1-C2 sans atteinte du canal
- Fx apophyse transverse L2-L3 G
- Contusions pulmonaires LID
- Hématome au cuir chevelu et lacération au front

Finalement… pour Dafné

- Rosalie, 5 ans, accompagnée de sa mère
- HMA: chute en vélo, ≈ 30km/hre, faisait une course avec un ami dans une pente, casque +
- Examen: PdC +, Amnésie +, GCS= 15, PERRLA ok, Ø V, Ø dlr
- ATCD: Ø

Immobilisation de la colonne?

Rosalie a chuté en vélo

Bilan lésionnel:

- TCC léger
- Spondylolysthesis L5-S1

Finalement… pour Rosalie

- Alexandre, 4 ans, seul
- HMA: collision haute vélocité (vitesse ?) auto-train, pt passager arrière, beau-père décédé
- Examen: PdC ?, Amnésie ?, GCS= 15, PERRLA ok, Vx3, pt timide, parle peu
- ATCD: inconnu

Immobilisation de la colonne?

Collision auto-train

Finalement… pour Alexandre

Bilan lésionnel:

- TCC modéré: oedème axonal diffus, pétéchies multiples, Ø Fx du crâne
- Pneumothorax + hémothorax bilatéraux
- Anévrisme de l‘artère hépatique G
- Lacération du rein G
- Lacération foie et rate
- Avulsion de l‘artère splénique
- Fx manubrium
- Fx D3-D4-D5-D7 et L1-L2-L3-L4

- Jules, 14 ans, accompagné par son grand frère de 22 ans
- HMA: arrêt du moteur (problème mécanique) pendant un saut en motocross, chute de 12 pieds en position assise sur les fesses sur de la terre, casque +
- Examen: PdC -, Amnésie -, GCS= 15, PERRLA ok, Ø V
- ATCD: Ø

Immobilisation de la colonne?

Jules, le casse-cou!

Bilan lésionnel:

- Fx L2 type burst
- Fx instable pédicule L2 G
- Fx T8-T9

Finalement… pour Jules

C'était l'anniversaire de Louis

- Louis, 11 ans, accompagné de son père
- HMA: chute d'une structure gonflable sur du gazon, ≈ 5-6 pieds, Ø TC
- Examen: PdC -, Amnésie -, GCS= 15, PERRLA ok, Ø V, dlr au dos
- ATCD: Ø

Immobilisation de la colonne?

Bilan lésionnel:

- Fx par écrasement D7-D8-D10

Finalement… pour Louis

Bibliographie

- Beaudin, M. (2010). *Spinal cord Injuries.* (Présentation PowerPoint).
- Beaudin, M. (2011). *Trauma de la colonne cervicale: Doit-on revisiter notre algorithme?* (Présentation PowerPoint).
- Emergency Nurses Association (ENA). (2007). *Trauma Nursing Core Course – Provider Manual (6th Ed.).* ENA: États-Unis.
- Lewis, S. M., Heitkemper, M. M. & Dirfsen, S. R. (2003). *Soins Infirmiers: Médecine-Chirurgie*. Groupe Beauchemin: Laval.

- Image 1: http://www.corpshumain.ca/Colonne_Vertebrale.php
- Image 2: https://fr.wikipedia.org/wiki/Vert%C3%A8bre
- Image 3: http://www.democritique.org/Cerveau/Moelle_%C3%A9pini%C3%A8re.svg.xhtml
- Image 4: http://www.streetsie.com/incomplete-vs-complete-spinal-cord-injury/
- Image 5: http://peruwelz16.rssing.com/chan-22303851/all_p1.html
- Image 6: http://www.gamekult.com/forum/topic-don-bruxelles-tv-cathodique-philipps-87cm-715036n.html
- Image 7: http://www.ebmedicine.net/topics.php?paction=showTopicSeg&topic_id=204&seg_id=4196
- Image 8: https://topricin.wordpress.com/2011/05/06/empowering-parents-to-protect-children/
- Image 9: http://skatermom.com/2011/03/14/how-to-fall/
- Image 10: http://www.tactics.com/gravity

Banque d'images

- Image 11: http://www.webmd.com/brain/areas-the-nerves-control-in-the-spinal-cord-injury
- Image 12: http://www.cram.com/flashcards/ptha-2431-management-of-neurological-disorders-martin-and-kessler-book-and-miele-lecture-exam-4-2377463
- Image 13: https://nhananhana.wordpress.com/2010/01/28/anterior-cord-syndrome/
- Image 14: https://www.pinterest.com/pin/271341946272164534/
- Image 15: https://nhananhana.wordpress.com/2010/01/28/brown-sequard-syndrome/
- Image 16: https://www.studyblue.com/notes/note/n/nov-27/deck/9069872
- Image 17: http://old.nbu.bg/cogs/personal/radu/proj/cauda-equina-compression&page=6
- Image 18: http://www.rev-loisirs.com/location-trampoline-elastique.php
- Image 19: http://www.truehealthct.com/2012/baby-carriers-good-for-spine/
- Image 20: http://lonewolfdraftinganddesign.blogspot.ca/2010/12/not-posted-repo-men-contest.html

Banque d'images - suite

- Image 21: http://www.ville-bagnolet.fr/index.php/portfolios/articles/bagnolet-lalbum-souvenir-de-lete-2012-433.html
- Image 22: http://www.aspenmp.com/products/upper-spine/pediatric-collar/
- Image 23: http://www.injurybraces.com/Ossur-Miami-J-Cervical-Collar_p_245.html
- Image 24: http://www.dme-direct.com/aspen-sierra-cervical-collar
- Image 25: http://www.dme-direct.com/ossur-philadelphia-tracheotomy-collar
- Image 26: http://www.ortika.eu/ortezy/detsky-program-16/or-20b-i-90
- Image 27: http://leblogduscooter.fr/accidents-scooter-paris/
- Image 28: http://www.accident-de-circulation.com/victime/accident-de-velo.html
- Image 29: http://speedracercarsandmore.blogspot.ca/2011/04/motocross.html
- Image 30: http://www.marche.fr/annonces_client.php?id=10880021

Banque d'images - suite